

# Neurotoxoplasmose e Neurocisticercose em Paciente com AIDS - Relato de Caso

*Neurotoxoplasmosis and Neurocysticercosis in Patient with AIDS - Case Report*

*Jossuel Carvalho Melo Martins<sup>1</sup>, Marcelo Maroco Cruzeiro<sup>2</sup>,*

*Leopoldo Antônio Pires<sup>3</sup>*

## RESUMO

**Objetivo.** Relatar um caso de coinfeção por neurotoxoplasmose e neurocisticercose em mulher acometida pela AIDS. **Método.** Relato de caso prospectivo, descritivo e contemporâneo de paciente do sexo feminino, 36 anos, com quadro clínico compatível com síndrome de hipertensão intracraniana. Os exames complementares diagnosticaram neurotoxoplasmose e a sorologia anti-HIV foi positiva. Evoluiu, após semanas, com crises convulsivas e exames subsidiários de imagem demonstrando neurocisticercose. **Resultados.** As infecções oportunistas relacionadas à AIDS são frequentes. A neurotoxoplasmose é causada pelo protozoário *Toxoplasma gondii* e principal causa de lesão intracraniana expansiva em pacientes com AIDS. A neurocisticercose, provocada por cisticercos (*Cysticercus cellulosae* ou *C. racemosus*), formas larvárias da *Taenia solium*, é bastante prevalente em nosso meio. **Conclusão.** Após suspeição clínico-radiológica de neurotoxoplasmose, torna-se imperativo realização de teste anti-HIV, devido sua elevada frequência neste grupo de pacientes. Já a comorbidade neurocisticercose e AIDS é achado excepcional, resultado mais provavelmente de mera coincidência, sem qualquer vínculo predisponente entre si.

**Unitermos.** Neurotoxoplasmose, Neurocisticercose, AIDS

**Citação.** Martins JCM, Cruzeiro MM, Pires LA. Neurotoxoplasmose e Neurocisticercose em Paciente com AIDS - Relato de Caso.

## ABSTRACT

**Objective.** To report a case of coinfection with neurotoxoplasmosis and neurocysticercosis in affected woman by AIDS. **Method.** Prospective, descriptive and contemporary case report from female patient, 36 years, with intracranial hypertense syndrome. The complementary exams was diagnosed neurotoxoplasmosis. Serological test for HIV was positive. After a few weeks, evolves with seizures. Diagnostic imaging compatible with neurocysticercosis. **Results.** Opportunistic infections related to AIDS are frequent. The neurotoxoplasmosis is an infectious disease caused by the protozoan *Toxoplasma gondii*. It is common opportunistic infection and the leading cause of intracranial mass lesion in patients with AIDS. The neurocysticercosis is the common infection in underdeveloped countries. It is caused by cysticercosis (*Cysticercus cellulosae* or *C. racemosus*), larval forms of *Taenia solium*. **Conclusion.** After clinical and radiological suspicion of neurotoxoplasmosis, it is imperative to carry out HIV testing, as in this case. The neurocysticercosis and AIDS comorbidity is exceptional find, most likely a coincidence result without any predisposing relationship with each other.

**Keywords.** Neurotoxoplasmosis, Neurocysticercosis, AIDS

**Citation.** Martins JCM, Cruzeiro MM, Pires LA. Neurotoxoplasmosis and Neurocysticercosis in Patient with AIDS - Case Report.

Trabalho realizado no Serviço de Neurologia do Hospital Universitário da Universidade Federal de Juiz de Fora (UFJF), Juiz de Fora-MG, Brasil.

Endereço para correspondência

Jossuel Carvalho Melo Martins  
Vila Vasconcelos, 40 - Centro  
CEP 35300-041, Caratinga-MG, Brasil  
Email: jossuelmartins@yahoo.com.br

1. Médico, Pós-graduando em Neurologia no Serviço de Neurologia do Hospital Universitário da Universidade Federal de Juiz de Fora-UFJF, Juiz de Fora-MG, Brasil.

2. Médico Neurologista, Doutor, Professor adjunto III da Universidade Federal de Juiz de Fora-UFJF, Juiz de Fora-MG, Brasil.

3. Médico Neurologista, Doutor, Professor adjunto IV, Coordenador da Pós-Graduação e Residência Médica em Neurologia, Chefe do Serviço de Neurologia do Hospital Universitário da Universidade Federal de Juiz de Fora-UFJF, Juiz de Fora-MG, Brasil.

Original  
Recebido em: 03/03/15  
Aceito em: 27/07/15

Conflito de interesses: não

## INTRODUÇÃO

A Síndrome da Imunodeficiência Adquirida (AIDS) transformou-se em grave pandemia ao longo dos anos e um dos maiores desafios da saúde pública nas últimas três décadas. Recentes avanços no tratamento da infecção pelo HIV aumentaram a expectativa de vida dos pacientes, tornando mais provável que neurologistas encontrem na prática clínica diária pacientes com manifestações neuropsiquiátricas da doença<sup>1,2</sup>.

O sistema nervoso é um dos principais e mais comuns sítios de envolvimento em indivíduos com infecção pelo HIV, devido ao tropismo neuronal viral e pela pobre penetração das drogas antirretrovirais na presença de uma barreira hematoencefálica intacta. O comprometimento neurológico é dito primário quando se deve ao próprio vírus, e secundário, decorrente de infecções oportunistas e neoplasias que surgem em decorrência da imunossupressão que se estabelece. As doenças secundárias mais importantes referem-se a condições infecciosas como a neurotoxoplasmose e meningites virais, bacterianas ou fúngicas, a neoplasias, a deficiências nutricionais e a complicações cerebrovasculares<sup>3,4</sup>.

A toxoplasmose é uma doença provocada pelo *Toxoplasma gondii*. É um parasita intracelular muito disseminado no nosso país, que pode provocar infecção no SNC congênita ou adquirida. Estudos epidemiológicos revelam a prevalência de 80% de positividade para toxoplasmose na população do Brasil. Em pacientes infectados pelo HIV, a sorologia para *Toxoplasma gondii* é positiva em 84% dos casos. O *T. gondii* possui um ciclo de vida complexo e tendo como hospedeiros definitivos felinos domésticos e selvagens e como hospedeiros intermediários quase todas as espécies de sangue quente. As vias de contaminação são a ingestão de tecidos animais contendo cistos, a infecção transplacentária e a ingestão de alimento ou água contaminados com oocistos<sup>5</sup>.

A neurotoxoplasmose (NTX) é extremamente rara em adultos imunocompetentes mas é a infecção oportunista mais frequente no SNC em indivíduos HIV+, sendo a lesão com efeito de massa mais comum nesses pacientes, especialmente com níveis de células LT-CD4+ inferior a 200 células/mm<sup>3</sup>. A doença resulta, na maioria dos casos, de reativação de infecção latente. Atu-

almente, em detrimento das TARV, a prevalência desta doença oportunista tem se mantido estável<sup>6</sup>.

Manifesta-se clinicamente de forma semelhante às outras complicações oportunistas que acometem o SNC destes pacientes. Corriqueiramente costuma ser de forma subaguda, com duração de 2-3 semanas, podendo apresentar sintomas a depender da topografia encefálica acometida. Hemiparesia (60%) cefaleia (52%), confusão mental (51%), letargia (47%) e convulsões (29%) são achados frequentes. Paralisia de nervos cranianos também podem ocorrer. Acidentes vasculares encefálicos concomitantes ocorrem em 30% dos casos e sinais de irritação meníngea em menos de 10%. Febre é uma queixa comum (47%). Seu diagnóstico no passado foi limitado por falta de métodos propedêuticos não invasivos, mas com a maior disponibilidade de exames de imagem atualmente, tem-se tornado inexoravelmente mais precoce<sup>1,2</sup>.

Os estudos de imagens do crânio, como a tomografia computadorizada (TC) e a ressonância magnética - RM (Figura 1), são de grande valor diagnóstico ao mostrarem lesões isodensas ou hipodensas, únicas ou múltiplas, com efeito de massa e que captam o contraste de forma anelar ou nodular, envolvendo, preferencialmente, os núcleos da base e junção da substância branca e cinzenta. O edema perilesional é comum, reforçando o efeito de massa da lesão. Tais achados são encontrados em cerca de 90% dos casos, sendo bastante sugestivos de neurotoxo-

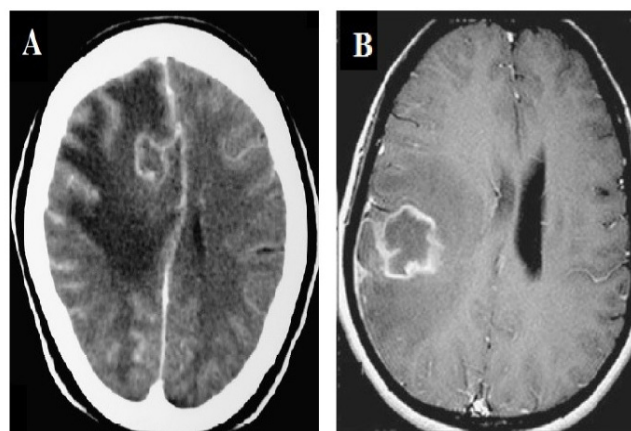


Figura 1. **A.** TC de crânio axial contrastada, com lesão anelar hiper-captante de contraste em região parassagital frontal direita, edema perilesional e desvio da linha média. **B.** RM do encéfalo em corte axial ponderada em T1, evidenciando lesão parietal direita com impregnação periférica pelo contraste e moderado edema vasogênico perilesional. Nota-se componente central hipocaptante que corresponde à necrose.

plasmose, porém não são patognomônicos<sup>7</sup>.

Assim, em um paciente com infecção pelo HIV, com rebaixamento de nível de consciência e presença de sinais neurológicos focais, deve-se sempre aventar a hipótese diagnóstica de toxoplasmose cerebral, principalmente na presença de uma TC sugestiva, sendo iniciado tratamento empírico. Exceto em pacientes com lesões gigantes que precisam de descompressão cirúrgica, indivíduos com lesões sugestivas de linfoma e em pacientes com lesão única e sorologia negativa para *T. gondii*, onde deve ser solicitada RM. Se a RM confirma que a lesão é única, deve-se solicitar biópsia estereotáxica da lesão. Nos pacientes em que fora iniciado empiricamente o tratamento, na ausência de melhora clínica após 10-14 dias, a biópsia cerebral também é recomendada<sup>8</sup>.

O perfil sorológico dos pacientes com AIDS e neurotoxoplasmose é semelhante ao da população geral, com infecção inativa<sup>9</sup>.

Os achados liquóricos são inespecíficos. Geralmente pode revelar a presença de pleocitose, comumente abaixo de 200 leucócitos por mm<sup>3</sup>, com baixos valores percentuais de neutrófilos. Há aumento dos teores de proteína e o perfil eletroforético frequentemente exhibe valores elevados de globulinas-gama. A glicose geralmente é normal. A caracterização do parasita no LCR ou no interior de macrófagos é bastante difícil. O diagnóstico de presunção pode ser feito na presença de títulos de IgG mais elevados no LCR do que no soro, pela detecção de títulos crescentes de IgG em amostras sucessivas ou pela presença de IgM no LCR. Em pacientes imunossuprimidos raramente aparecem anticorpos antitoxoplasmose de classe IgM, mesmo na fase aguda da doença. Neste grupo de pacientes, até o aparecimento de títulos crescentes de IgG deve ser encarado com reservas. A quebra da harmonia da resposta imunológica nesses casos dificulta a interpretação de seu real significado. As alterações encontradas ao exame de LCR são, portanto, inespecíficas e inconsistentes<sup>10</sup>.

Na maioria dos casos, portanto, o diagnóstico da neurotoxoplasmose é presuntivo, baseado no quadro clínico sugestivo, nos achados de TC ou de RM e na presença de anticorpos IgG específicos no soro, uma vez que em apenas 3% - 6% dos casos de reativação não se detecta tais anticorpos. A confirmação se faz diante da resposta

à terapêutica empiricamente instituída, que ocorre, em geral, entre 7 e 14 dias. Desta forma, em áreas com alta prevalência da toxoplasmose, tais pacientes podem ser expostos desnecessariamente aos efeitos adversos do tratamento específico, em até 40% dos casos. Lesões gigantes com efeito de massa, contraindicam a punção líquórica<sup>10</sup>.

O diagnóstico definitivo é obtido pela presença de parasita no LCR ou no material de biópsia cerebral, entretanto, na maioria das vezes, não é necessário. Reserva-se a biópsia para os pacientes com lesões inconclusivas aos exames de imagens, ou lesões únicas confirmadas pela RM, e para os casos que não apresentem melhora clínica ou radiológica após pelo menos 14 dias de tratamento<sup>11</sup>.

O tratamento de escolha consiste na associação de Sulfadiazina 1000 a 1500mg a cada seis horas e Pirimetamina 200mg no primeiro dia, seguido de 50 a 75mg/dia, prescritos conjuntamente com Ácido Fólico 10mg/dia, para prevenir a mielotoxicidade e anemia megaloblástica causada pela Pirimetamina. Este esquema terapêutico deve ser mantido, no mínimo, por seis semanas. Após esse período de tratamento, deve-se prescrever terapia de manutenção para profilaxia secundária de toxoplasmose de acordo com o seguinte esquema: Sulfadiazina 500 a 1000mg quatro vezes ao dia + Pirimetamina 25 a 50mg uma vez ao dia + Ácido Fólico 10mg uma vez ao dia. Os critérios de suspensão são a boa resposta à TARV com manutenção de LT-CD4 + >200cel/mm<sup>3</sup> por mais de seis meses<sup>12</sup>.

A profilaxia primária, que visa evitar o primeiro episódio da doença, é recomendada para indivíduos com sorologia IgG positiva para *Toxoplasma gondii* e contagens de LT-CD4+ inferiores a 100cel/mm<sup>3</sup>. A escolha inicial é a associação de Sulfametoxazol + Trimetoprima (800/160mg) uma vez por dia<sup>13,14</sup>. A profilaxia secundária para prevenção de recorrência de NTX já ocorrida, pode ser realizada com Sulfadiazina 1.000mg quatro vezes ao dia + Pirimetamina 50mg/dia + Ácido Fólico 10mg/dia<sup>15,16</sup>. Deve ser suspensa se boa resposta à TARV com manutenção de LT-CD4+ >200cel/mm<sup>3</sup> por mais de seis meses<sup>17</sup>.

O uso dos glicocorticoides é controverso, uma vez que podem mascarar sintomas de doenças com efeito de massa, como o linfoma primário do SNC. Deve ser considerado em casos de edema vasogênico determinan-

compressão de estruturas adjacentes) e potencialmente fatal ou edema cerebral difuso. A Dexametasona 4mg/dose a cada 6 horas é o corticoide indicado. Não se indica o uso profilático de anticonvulsivantes<sup>11</sup>.

A evolução esperada é uma melhora progressiva, com mais de 85% de resposta ao tratamento após 14 dias e a recuperação completa é a regra. A toxoplasmose do SNC pode recidivar, particularmente em pacientes com imunossupressão grave, mesmo com boa adesão ao tratamento. O monitoramento da resposta terapêutica inclui reavaliações clínicas e exames de imagem seriados. De maneira geral, a melhora clínica precede a resposta tomográfica. Recomenda-se, portanto, a reavaliação clínica diária e a repetição do exame de imagem (TC ou RM) após as primeiras duas semanas do início do tratamento. Ressalta-se que o exame de imagem deve ser antecipado se houver deterioração clínica. A ausência de melhora, clínica ou de exame de imagem, após as duas primeiras semanas de tratamento deve levantar a suspeita de um diagnóstico alternativo, devendo-se solicitar a biópsia cerebral. Convulsões tardias são complicações comuns<sup>18</sup>.

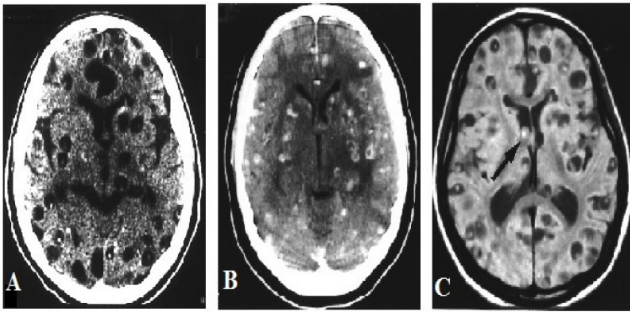
Neurocisticercose (NCC) é uma patologia ocasionada pela infecção do sistema nervoso central (SNC) pela forma larvária da *Taenia solium*. É a parasitose mais comum do SNC, constituindo grave problema de saúde pública, particularmente nos países em desenvolvimento na Ásia, África e América Latina, onde a precariedade das condições sanitárias e o baixo nível socioeconômico e cultural aliam-se na persistência de sua disseminação. A NCC acomete indivíduos de ambos os sexos, de qualquer raça e de todas as faixas etárias, com predomínio entre 11 e 35 anos. O ciclo se inicia pela ingestão de alimentos contaminados por ovos da *Taenia*. No estômago, os ovos atravessam a parede gástrica e penetram na circulação sanguínea. São então distribuídos para todo o organismo, inclusive o sistema nervoso central. Ali, os ovos podem ser eliminados ou se desenvolver até cisticercos. Morfológicamente, o cisticercos pode apresentar-se sob duas formas: a cística, vesícula contendo escólex em seu interior, conhecida como *Cysticercus cellulosae* e, em cachos com numerosas vesículas, mas sem o escólex, denominada *Cysticercus racemosus* (forma racemosa). Se localizados nos espaços liquorícos (ventrículos, cisternas, espaço subaracnóideo) desenvolvem a forma racemosa (*C. racemosus*). Se

dentro do parênquima, transformam-se em um pequeno cisto com um escólex rudimentar (*C. cellulosae*)<sup>19</sup>. A infecção neurológica pode ser única ou se apresentar com um número variável de cisticercos. A reação do hospedeiro, no caso o sistema nervoso central, pode ser mínima e então o cisticercos pode durar indefinidamente e até atingir tamanhos consideráveis. Mas, na maioria das vezes, existe uma reação formando-se nódulos inflamatórios que podem evoluir para o desaparecimento do cisticercos ou transformá-lo numa calcificação residual<sup>20</sup>.

A grande maioria dos pacientes infectados será assintomática, sendo diagnosticada ao acaso, com a presença de calcificações aos exames de neuroimagem. Entretanto, é causa vulgar de síndromes neurológicas diversas e potencialmente graves. O quadro clínico é variado, sendo a epilepsia o sintoma mais frequentemente associado. Hipertensão intracraniana é outra forma de apresentação, devido edema cerebral inflamatório e/ou hidrocefalia. Distúrbios psíquicos são variados, como alterações comportamentais e déficit cognitivo progressivo. Consubstanciados nos achados anatomopatológicos, as manifestações clínicas são subdivididas em 4 formas: epiléptica (62%), hipertensiva (38%), psíquica (11%) e apoplética ou endarterítica (2,8%)<sup>19</sup>. Sinais meníngeos e medulares podem coexistir em todas as formas.

O diagnóstico de neurocisticercose obedece a critérios pela OPAS/OMS. Como critérios absolutos estão a demonstração histológica do parasita, sua visualização no exame de fundo de olho e a presença de lesões características na neuroimagem (cistos com escólex). Critérios maiores são as lesões radiológicas sugestivas, testes imunológicos positivos para a detecção de anticorpos anticisticercóticos. Critérios menores e dados epidemiológicos completam a relação de dados para o diagnóstico. São, portanto, importantes os seguintes exames complementares: tomografia computadorizada de crânio sem e com contraste, ressonância magnética do crânio, líquido cefalorraquiano com reações imunológicas específicas<sup>19</sup>. As alterações nos exames de TC e RM sugestivas de neurocisticercose (Figura 2) estão na dependência da fase de desenvolvimento da larva<sup>21</sup>. A lesão cística, hipodensa, de contornos bem delimitados e com escólex no seu interior corresponde ao cisticercos vivo ou forma ativa. Acredita-se que o cisticercos intraparenquimatoso sobreviva por um

**Figura 2.** **A.** TC do crânio axial sem contraste: múltiplas lesões císticas intraparenquimatosas com escólex e algumas calcificações. **B.** TC com contraste: múltiplas lesões com reforço homogêneo ou anelar; representando cistos em fase de degeneração. **C.** RM do encéfalo, corte axial ponderada em T1: melhor visualização do escólex e de cisto intraventricular (seta); calcificações não são identificadas.



período de 3 a 6 anos, após o qual sofre um processo de degeneração. A presença de lesão hipodensa com reforço em anel ou de lesão isodensa com reforço homogêneo na fase contrastada é indicativa desta fase de degeneração do cisticercos. Na sequência, após um período de aparente normalização, inicia-se no local o processo de deposição progressiva de sais de cálcio. O intervalo médio entre a morte do cisticercos e a calcificação radiologicamente perceptível é de 25 meses<sup>21</sup>. A ressonância magnética apresenta maior sensibilidade que a tomografia computadorizada na detecção de cisticercos cisternais e intraventriculares, assim como melhor visualização do escólex e de pequenas vesículas cisticercóticas localizadas no interior do parênquima encefálico. Seu elevado custo, contudo, representa importante desvantagem em relação à tomografia computadorizada, particularmente nos países em desenvolvimento onde a neurocisticercose é mais frequente. O aprimoramento dos métodos imunológicos no LCR, o advento da tomografia computadorizada e da ressonância magnética, a introdução de novas técnicas neurocirúrgicas e o desenvolvimento de medicamentos parasiticidas representaram importante avanço nas pesquisas sobre a neurocisticercose, permitindo o diagnóstico em vida e melhor planejamento terapêutico<sup>22</sup>.

O tratamento pode ser sintomático ou específico, clínico ou cirúrgico<sup>19</sup>. A abordagem cirúrgica está indicada para a exérese de lesões expansivas, para retirada de cisticercos dentro dos ventrículos ou espaço subaracnóideo ou derivações ventriculares nas hidrocefalias. As formas epiléticas devem ser controladas com a medicação antiepiléptica convencional<sup>19,21</sup>. O uso de corticoi-

des como a Dexametasona ou Prednisona pode se fazer necessário, durante período variável para o tratamento do edema cerebral inflamatório<sup>23</sup>. Os parasiticidas são utilizados para tratamento específico do cisticercos: Albendazol 15mg/kg/dia por 8 dias ou Praziquantel 50mg/kg/dia por 21 dias como alternativa, podendo ser repetidos se necessário<sup>24-26</sup>. A terapêutica com Albendazol ou Praziquantel está indicada nos indivíduos sintomáticos, apresentando cistos (*Cysticercus cellulosae*) viáveis, múltiplos, em topografia encefálica intraparenquimatosas e com positividade das provas imunológicas para cisticercose no LCR<sup>26</sup>. O propósito da terapêutica parasiticida é a tentativa de redução da duração dos fenômenos neuroimunológicos envolvidos na neurocisticercose. Nos estudos comparativos, o Albendazol tem-se revelado mais eficaz que o Praziquantel<sup>24</sup>, sendo constatado desaparecimento de 88% de cistos após Albendazol e de apenas 50% após Praziquantel; adicionalmente, o Albendazol foi melhor tolerado, com menor frequência de reações colaterais. O menor custo do Albendazol constitui outra importante vantagem, principalmente com a possibilidade da redução do tempo de administração do medicamento: a eficácia do Albendazol administrado por 8 dias é similar ao esquema de 21 dias<sup>26</sup>. Atualmente, o Albendazol é considerado medicamento de escolha na terapêutica etiológica da neurocisticercose. Com o propósito de atenuar a reação inflamatória, frequentemente observada durante o tratamento parasiticida, recomenda-se a associação de Dexametasona<sup>23,25</sup>. A elevação dos níveis plasmáticos de Albendazol sulfóxido, metabólito ativo do Albendazol, resultante da interação farmacocinética com a Dexametasona, constitui uma vantagem adicional da administração simultânea<sup>23,27</sup>. Aspecto polêmico em relação a cisticercose se refere a sua associação com crises epiléticas. Estudos em regiões endêmicas sugerem que a neurocisticercose representa a principal causa de epilepsia sintomática, no entanto, não há estudos de casos controlados ou estudos de corte que tenham demonstrado esta associação<sup>28</sup>. Embora as fases ativas e transitórias sejam as mais frequentemente associadas à ocorrência de crises epiléticas, existe controvérsia quanto ao papel das formas inativas (calcificações) na gênese das crises. Este aspecto torna-se particularmente importante dado à alta frequência de indivíduos assintomáticos apresentando lesões calcificadas

em regiões endêmicas. Em estudo recente, em pacientes com epilepsia do lobo temporal, submetidos a cirurgia de epilepsia, demonstrou-se que a presença das calcificações não alterava o prognóstico pós-cirúrgico, indicando que as lesões calcificadas eram coincidentes e não tinham papel na epileptogênese<sup>29</sup>. Neste grupo de pacientes, a ressecção da lesão calcificada não parece ser uma preocupação maior para que se consiga um bom controle de crises. Levando-se em consideração as incertezas e os benefícios, a falibilidade e os riscos da terapêutica farmacológica, a verdadeira solução da neurocisticercose está colocada primordialmente nas medidas de prevenção da infestação<sup>30</sup>.

Este estudo tem como objetivos relatar um caso de coinfeção por neurotoxoplasmose e neurocisticercose em mulher acometida pela AIDS. Destaca-se sua relevância no intuito de fornecer parâmetros clínicos, radiológicos e laboratoriais para o estabelecimento do diagnóstico dessas doenças, assim como o tratamento e prognóstico.

## MÉTODOS

Trata-se de estudo de caso clínico, de relato retrospectivo, descritivo e contemporâneo, cujo fator em estudo é a comorbidade neurotoxoplasmose e neurocisticercose em paciente com AIDS, em seus aspectos epidemiológicos e fisiopatológicos. Este estudo foi aprovado pelo Comitê de Ética em Pesquisas Humanas da Universidade Federal de Juiz de Fora - UFJF e do Hospital Nossa Senhora Auxiliadora pertencente ao Centro Educacional de Caratinga – UNEC. A paciente assinou o termo de consentimento livre e esclarecido (TCLE).

### Relato de Caso

Paciente 36 anos, viúva, natural de Magé-RJ e residente em Caratinga-MG, agente comunitária de saúde, foi admitida no setor de Urgência do Hospital Nossa Senhora Auxiliadora de Caratinga-MG, em abril de 2012, com quadro de cefaleia intensa, com piora progressiva e associada a vômitos, refratária ao tratamento medicamentoso. Solicitada TC de crânio apresentando lesão única hipodensa em região frontal direita com captação anelar de contraste, sugestiva de processo expansivo com efeito de massa. Realizada RM

do Encéfalo que evidenciou também lesão hipodensa única gigante frontal direita com desvio de estruturas da linha mediana. Decidiu-se assim, pela descompressão cirúrgica e biópsia da lesão, onde foi confirmado neurotoxoplasmose. Feito sorologia para HIV que se mostrou positiva. Iniciou-se terapia antiretroviral: Estavudina 40mg/dia; Lamivudina 150mg/dia; Efavirenz 600mg/dia; Sulfametoxazol + Trimetoprim 800/160mg 2<sup>a</sup>/4<sup>a</sup>/6<sup>a</sup>-feiras e tratamento específico para NTX com Sulfadiazina 1.000mg 4x/dia; Pirimetamina 50mg/dia, antecedido de dose de ataque de 200mg no primeiro dia e Ácido Folínico 15mg/dia; mantidos por 8 semanas, com orientação e prescrição para profilaxia secundária na alta hospitalar.

Em março de 2013, iniciou quadro de crises epiléticas de início focal e generalização secundária. Iniciou-se tratamento anticonvulsivante oral com Fenitoína 100mg 2 vezes ao dia, com persistência das mesmas. Foi solicitada então, RM de encéfalo que apresentou múltiplas formações císticas de tamanhos variados, esparsas pelo parênquima com visualização de escólex. Diagnosticou-se neurocisticercose. Foi internada para tratamento, recebendo Albendazol via oral por 8 dias, na dose de 15mg/Kg/dia.

Atualmente em seguimento ambulatorial, sem manifestações de crises convulsivas, realizando profilaxia secundária para neurotoxoplasmose e tratamento com antiretrovirais para HIV: Sulfadiazina 500 mg 4x/dia; Pirimetamina 25mg/dia; Ácido Folínico 15mg/dia; Sulfametoxazol + Trimetoprim 800/160mg 2<sup>a</sup>/4<sup>a</sup>/6<sup>a</sup>-feiras; Lamivudina 150mg/dia; Flumarato de Tenofovir 300mg/dia; Lopinavir 200mg/dia + Ritonavir 50mg/dia.

Ao exame neurológico a paciente encontrava-se cooperativa, vigil e orientada em tempo e espaço. Exame da motricidade demonstrou paralisia facial central à esquerda. O exame da sensibilidade superficial e profunda foi normal. Equilíbrio e coordenação inalterados. Sem sinais meníngeos.

## DISCUSSÃO

A neurotoxoplasmose ainda é a principal causa de lesão expansiva no SNC de pacientes com AIDS, embora sua incidência venha decrescendo nos últimos anos com

o advento da terapia antiretroviral e o uso rotineiro da profilaxia primária. O diagnóstico precoce é presuntivo, baseando-se na apresentação clínica, análise do líquido, resultados dos estudos radiológicos e com base na resposta terapêutica empiricamente instituída. A paciente relatada apresentou, sintomatologia sugestiva de processo expansivo cerebral. Devido os exames de imagem realizados, TC e RM apresentando lesão gigante única com efeito de massa, necessitando descompressão cirúrgica, realizou-se biópsia cerebral, em detrimento da realização de prova terapêutica. Dessa forma, após a comprovação da neurotoxoplasmose, foi-se investigada infecção pelo HIV, confirmada por sorologia específica. Instalou-se, logo após, esquemas terapêuticos antiretrovirais e específicos para neurotoxoplasmose. Testes sorológicos para detecção de anticorpos específicos circulantes, não foram realizados, uma vez que a doença resulta, comumente, de reativação da infecção latente durante fase de imunossupressão, sendo o perfil sorológico semelhante ao da população geral. Não houve análise prévia do líquido, devido lesão expansiva intracraniana contraindicando punção lombar.

A neurocisticercose é considerada a mais importante infecção do SNC em nosso meio. Constitui sério problema de saúde pública, principalmente em países subdesenvolvidos e em via de desenvolvimento. No Brasil é endêmica nos estados de São Paulo, Minas Gerais, Paraná, Goiás e Rio de Janeiro. A paciente deste relato de caso nasceu e residiu no município de Magé-RJ durante 3 décadas, fixando domicílio em Caratinga-MG nos últimos anos.

A precária condição sanitária e o baixo nível socioeconômico induzem e permitem o acesso da população ao consumo da carne de má qualidade, verduras e de águas contaminadas, permitindo o desenvolvimento do complexo teníase-cisticercose. Trata-se, portanto de uma zoonose preocupante, sem, contudo, contar com programas de controle por parte dos órgãos governamentais. A neurocisticercose, cujas manifestações clínicas mais frequentes são cefaleia e crises epilépticas, pode ser confundida com epilepsia idiopática e cefaleia crônica. A paciente relatada no caso, apresentava quadro de epilepsia secundária. As crises devem ser tratadas com drogas antiepilépticas convencionais, como realizado neste caso. Para o diagnóstico, critérios definidos pela OPAS/OMS

dependem do exame clínico, estudos de imagem e análise do líquido cefalorraquiano com reações imunológicas específicas. A paciente relatada no caso realizou RM para propedêutica diagnóstica. O tratamento da neurocisticercose pode ser sintomático ou específico, clínico ou cirúrgico. Neste relato de caso, realizou-se tratamento clínico específico com Albendazol. Não se utilizou corticoide devido comorbidades associadas.

## CONCLUSÃO

Este relato de caso evidenciou um caso típico de neurotoxoplasmose, com quadro clínico compatível com síndrome de hipertensão intracraniana. Dessarte, após a suspeição clínico-radiológica, torna-se imperativa a realização de testagem sorológica para HIV, haja vista ser a neurotoxoplasmose, principal causa de lesão neurológica focal com efeito de massa em pacientes infectados pelo HIV.

O caso relatado demonstra também uma manifestação típica da neurocisticercose, cursando com epilepsia secundária. A neurocisticercose é bastante diagnosticada no Brasil, o que sugere a necessidade de reforçar sua importância no diagnóstico etiológico de síndromes epilépticas secundárias. Contudo, a comorbidade neurocisticercose e AIDS parece ser achado excepcional, resultado mais provavelmente de mera coincidência, sem qualquer vínculo predisponente entre si.

## REFERÊNCIAS

1. San-Andres FJ, Rubio R, Castilla JO, Pulido F, Palao G, de Pedro I, et al. Incidence of acquired immunodeficiency syndrome associated opportunistic diseases and the effect of treatment on a cohort of 1115 patients infected with human immunodeficiency virus, 1989-1997. *Clin Infect Dis* 2003;36:1177-88. <http://dx.doi.org/10.1086/374358>
2. Sacktor N, Lyles RH, Skolasky R, Kleeberger C, Selnes OA, Miller EN, et al. HIV-associated neurologic disease incidence changes: Multicenter AIDS Cohort Study, 1990-1998. *Neurology* 2001;56:257-60. <http://dx.doi.org/10.1212/WNL.56.2.257>
3. Kaplan JE, Benson C, Holmes KH, Brooks JT, Pau A, Masur H, et al. Guidelines for prevention and treatment of opportunistic infections in HIV-infected adults and adolescents: recommendations from CDC, the National Institutes of Health, and the HIV Medicine Association of the Infectious Diseases Society of America. *MMWR Recomm Rep* 2009;58(RR-4):1-207.
4. Furrer H, Opravil M, Bernasconi E, Telenti A, Egger M. Stopping primary prophylaxis in HIV-1-infected patients at high risk of toxoplasma encephalitis. *Swiss HIV Cohort Study. Lancet* 2000;355:2217-8. [http://dx.doi.org/10.1016/S0140-6736\(00\)02407-7](http://dx.doi.org/10.1016/S0140-6736(00)02407-7)

5. Flust O, French AL, Seaberg EC, Tien PC, Watts DH, Minkoff H, et al. Prevalence and predictors of *Toxoplasma* seropositivity in women with and at risk for human immunodeficiency virus infection. *Clin Infect Dis* 2002;35:1414-7. <http://dx.doi.org/10.1086/344462>
6. Skiest DJ. Focal neurological disease in patients with acquired immunodeficiency syndrome. *J Infect* 2002;34:103-15. <http://dx.doi.org/10.1086/324350>
7. Skiest DJ, Erdman WC, Chang WE, Oz OK, Ware A, Fleckenstein J. SPECT thallium-201 combined with *Toxoplasma* serology for the presumptive diagnosis of focal central nervous system mass lesions in patients with AIDS. *J Infect* 2000;40:274-81. <http://dx.doi.org/10.1053/jinf.2000.0664>
8. Nath A, Sinai AP. Cerebral Toxoplasmosis. *Curr Treat Options Neurol* 2003;5:3-12.
9. Mesquita RT, Ziegler AP, Hiramoto RM, Vidal JE, Pereira-Chioccola VL. Real-time quantitative PCR in cerebral toxoplasmosis diagnosis of Brazilian human immunodeficiency virus-infected patients. *J Med Microbiol* 2010;59:641-7. <http://dx.doi.org/10.1099/jmm.0.016261-0>
10. Borges AS, Figueiredo JF. Detecção de Imunoglobulinas IgG, IgM e IgA Anti-*Toxoplasma Gondii* no Soro, Líquor e Saliva de Pacientes com Síndrome da Imunodeficiência Adquirida e Neurotoxoplasmose. *Arq Neuropsiquiatr* 2004;62:1033-7. <http://dx.doi.org/10.1590/S0004-282X2004000600019>
11. Nelson M, Dockrell D, Edwards S, Angus B, Barton S, Beeching N, et al. Subcommittee on behalf of the BG. British HIV Association and British Infection Association guidelines for the treatment of opportunistic infection in HIV seropositive individuals 2011. *HIV Med* 2011;12(Suppl 2):1-140. [http://dx.doi.org/10.1111/j.1468-1293.2011.00944\\_1.x](http://dx.doi.org/10.1111/j.1468-1293.2011.00944_1.x)
12. Jacobson JM, Hafner R, Remington J, Farthing C, Holden-Wiltse J, Bosler EM, et al. Dose escalation, phase 1/11 study of azithromycin and pyrimethamine for the treatment of toxoplasmic encephalitis in AIDS. *AIDS* 2001;15:583-9.
13. Masur H, Kaplan JE, Holmes KK; U.S. Public Health Service; Infectious Diseases Society of America. Guidelines for the prevention of opportunistic infections in persons infected with human immunodeficiency virus: 2002. Recommendations of the U.S. Public Health Service and the Infectious Diseases Society of America. *Ann Intern Med* 2002;137:435-78.
14. Kovacs JA, Masur H. Prophylaxis against opportunistic infections in patients with human immunodeficiency virus infection. *New Engl J Med* 2000;342:1416-29. <http://dx.doi.org/10.1056/NEJM200005113421907>
15. Mussini C, Pezzotti, Govoni A, Borghi V, Antinori A, d'Arminio Monforte A, et al. Discontinuation of primary prophylaxis for *Pneumocystis carinii* pneumonia and toxoplasmic encephalitis in human immunodeficiency virus type I-infected patients: the changes in opportunistic prophylaxis study. *J Infect Dis* 2000;181:1635-42. <http://dx.doi.org/10.1086/315471>
16. Guex AC, Radziwill AJ, Bucher HC. Discontinuation of secondary prophylaxis for toxoplasmic encephalitis in human immunodeficiency virus infection after immune restoration with highly active antiretroviral therapy. *Clin Infect Dis* 2000;30:602-3. <http://dx.doi.org/10.1086/313733>
17. Chirgwin K, Hafner R, Leport C, Remington J, Andersen J, Bosler EM, et al. Randomized phase II trial of atovaquone with pyrimethamine or sulfadiazine for treatment of toxoplasmic encephalitis in patients with acquired immunodeficiency syndrome: ACTG 237/ANRS 039 Study. *AIDS Clinical Trials Group 237/Agence Nationale de Recherche sur le SIDA. Essai/039. Clin Infect Dis* 2002;34:1243-50.
18. Dedicoat M, Livesley N. Management of toxoplasmic encephalitis in HIV-infected adults (with an emphasis on resource-poor settings). *Cochrane Data-base Syst Rev* 2006;3:CD005420. <http://dx.doi.org/10.1002/14651858.CD005420.pub2>
19. White AC Jr. Neurocysticercosis: updates on epidemiology, pathogenesis, diagnosis, and management. *Ann Rev Med* 2000;51:187-206. <http://dx.doi.org/10.1146/annurev.med.51.1.187>
20. Costa-Cruz JM, Rocha A, Silva AM, De Moraes AT, Guimaraes AH, Salomao EC, et al. Occurrence of cysticercosis in autopsies performed in Uberlandia, Minas Gerais, Brazil. *Arq Neuropsiquiatr* 1995;53:227-32. <http://dx.doi.org/10.1590/S0004-282X1995000200007>
21. Carpio A, Placencia M, Santillan F, Escobar A. A proposal for classification of neurocysticercosis. *Can J Neurol Sci* 1994;21:43-7.
22. Machado LR, Nobrega JP, Barros NG, Livramento JA, Bacheschi LA, Spina-Franca A. Computed tomography in neurocysticercosis: a 10-year long evolution analysis of 100 patients with an appraisal of a new classification. *Arq Neuropsiquiatr* 1990;48:414-8. <http://dx.doi.org/10.1590/S0004-282X1990000400003>
23. Takayanagui OM, Lanchote VL, Marques MP, Bonato PS. Therapy for neurocysticercosis: pharmacokinetic interaction of albendazole sulfoxide with dexamethasone. *Therap Drug Monit* 1997;19:51-5.
24. Cruz M, Cruz I, Horton J. Albendazole versus praziquantel in the treatment of cerebral cysticercosis: clinical evaluation. *Trans Royal Soc Trop Med Hyg* 1991;85:244-7. [http://dx.doi.org/10.1016/0035-9203\(91\)90041-V](http://dx.doi.org/10.1016/0035-9203(91)90041-V)
25. Takayanagui OM, Jardim E. Therapy for neurocysticercosis. Comparison between albendazole and praziquantel. *Arc Neurol* 1992;49:290-4. <http://dx.doi.org/10.1001/archneur.1992.00530270106026>
26. Sotelo J, del Brutto OH, Penagos P, Escobedo F, Torres B, Rodriguez-Carbajal J, et al. Comparison of therapeutic regimen of anticysticercal drugs for parenchymal brain cysticercosis. *J Neurol* 1990;237:69-72. <http://dx.doi.org/10.1007/BF00314663>
27. Carpio A, Santillan F, Leon P, Flores C, Hauser WA. Is the course of neurocysticercosis modified by treatment with antihelminthic agents. *Arch Inter Med* 1995;155:1982-8. <http://dx.doi.org/10.1001/archinte.1995.00430180088010>
28. Carpio A, Escobar A, Hauser WA. Cysticercosis and epilepsy: a critical review. *Epilepsia* 1998;39:1025-40.
29. Del Brutto OH. Neurocysticercosis actualizacion en diagnostico y tratamiento. *Neurologia* 2005;20:412-8.
30. Clemente HAM, Werneck ALS. Neurocisticercose: Incidência no Estado do Rio de Janeiro. *Arq Neuropsiquiatr* 1990;48:207-9. <http://dx.doi.org/10.1590/S0004-282X1990000200012>